

SESIÓN DE POSTERS

VIERNES 19 DE OCTUBRE

GRAND SALON 1

HORA

07:00 – 09:00 Colocación de Posters

09:00 – 12:30 Exhibición

12:30 – 15:00 EVALUACIÓN POR EL JURADO

15:00 – 18:00 Exhibición

18:00 – 19:00 Retiro de Posters

POSTER 35

**PÉRDIDA DE RESPUESTA A TERAPIA ANTI-TNF EN ENFERMEDAD INFLAMATORIA INTESTINAL:
EXPERIENCIA EN EL HOSPITAL GUILLERMO ALMENARA IRIGOYEN
Dr. Wilmer Gustavo Quiroga Purizaca - Hospital Nacional Guillermo Almenara Irigoyen**

POSTER 36

**REPORTE DE CASO: ESÓFAGO NEGRO COMO CAUSA DE HDA
Dra. Andrea Carlin Ronquillo – Hospital Nacional Cayetano Heredia**

POSTER 37

**DISTRIBUCIÓN DE ESTADÍOS DE OLGA Y OLGIM SEGÚN EDAD Y ESTADO DE HELICOBACTER PYLORI EN UN
HOSPITAL GENERAL DE LIMA-PERÚ.
Dra. Andrea Carlin Ronquillo – Hospital Nacional Cayetano Heredia**

POSTER 38

**USO DE CIANOACRILATO COMO TRATAMIENTO DE VÁRICES GÁSTRICAS EN UN HOSPITAL PÚBLICO NIVEL
III EN LIMA-PERÚ
Dra. Andrea Carlin Ronquillo – Hospital Nacional Cayetano Heredia**

POSTER 39

**SARCOMA DE KAPOSI CLÁSICO CON COMPROMISO GASTROINTESTINAL MULTIFOCAL EN UN PACIENTE
VIH NEGATIVO
Dra. Andrea Carlin Ronquillo – Hospital Nacional Cayetano Heredia**

POSTER 40

**ILEO BILIAR: REPORTE DE DOS CASOS
Dra. Mónica Victoria Acevedo Alfaro - Hospital Nacional Cayetano Heredia**

POSTER 41

**ASCITIS COMO MANIFESTACION INICIAL DE HEPATOCARCINOMA: REPORTE DE CASO – HOSPITAL
NACIONAL DOS DE MAYO, 2018.
Dra. Luciana Lancho Fistrovic – Hospital Nacional Dos de Mayo**

POSTER 42

**SÍNDROME DE POLIPOSIS SERRADA: REPORTE DE CASO – HOSPITAL NACIONAL DOS DE MAYO, 2018
Dra. Luciana Lancho Fistrovic – Hospital Nacional Dos de Mayo**

POSTER 43

EFFECTIVIDAD DE TERAPIA DUAL A ALTAS DOSIS EN LA ERRADICACIÓN DE HELICOBACTER PYLORI EN UN HOSPITAL PÚBLICO DE LIMA

Dr. Paúl Gómez Hinojosa - Hospital Nacional Cayetano Heredia

POSTER 44

BALANTIDIASIS COLÓNICA: REPORTE DE UN CASO FATAL

Dr. Paúl Gómez Hinojosa - Hospital Nacional Cayetano Heredia

POSTER 45

COLITIS POR STRONGYLOIDES IMITANDO ENFERMEDAD INFLAMATORIA INTESTINAL: REPORTE DE UN CASO

Dr. Paúl Gómez Hinojosa - Hospital Nacional Cayetano Heredia

POSTER 46

ANCYLOSTOMA DUODENAL COMO CAUSA DE HEMORRAGIA DIGESTIVA ALTA: REPORTE DE UN CASO.

Dra. Lidia Benites Puelles - Hospital Nacional Cayetano Heredia

POSTER 47

LINFOMA DE BURKITT GASTROINTESTINAL: REPORTE DE CASO Y REVISIÓN DE LITERATURA – HOPITAL NACIONAL DOS DE MAYO, 2018.

Dr. Mariano Quino Florentini – Hospital Nacional Dos de Mayo.

POSTER 48

HEMORRAGIA DIGESTIVA MASIVA POR FÍSTULAS SECUNDARIAS DE GRANDES VASOS AL TRACTO DIGESTIVO.

Dr. Alfonso Chacaltana Mendoza – Hospital Nacional Edgardo Rabagliati Martins

POSTER 49

BIOPSIA GUIADA POR ECOENDOSCOPIA DE LESIONES FOCALES HEPÁTICAS

Dr. Bruno Li – Hospital Nacional Edgardo Rabagliati Martins

POSTER 50

PROGRAMA DE ENTRENAMIENTO EN ECOENDOSCOPIA EN EL HOSPITAL NACIONAL EDGARDO REBAGLIATI MARTINS Y COMPARACIÓN CON ESTANDARES INTERNACIONALES.

Dr. Bruno Li – Hospital Nacional Edgardo Rabagliati Martins

POSTER 51

CARACTERÍSTICAS DE LA RESISTENCIA A CLARITROMICINA EN UNA COHORTE DE PACIENTES DISPÉPTICOS CON INFECCIÓN POR HELICOBACTER PYLORI – CLINICA CAYETANO HEREDIA, LIMA.

Dr. Jesús Guzmán – Clínica Cayetano Heredia

POSTER 52

EFICACIA Y SEGURIDAD DE LA DISECCIÓN SUBMUCOSA ENDOSCÓPICA EN EL TRATAMIENTO DE NEOPLASIAS COLORRECTALES SUPERFICIALES EN LIMA-PERÚ.

Dr. Harold Benites Goñi – Hospital Nacional Edgardo Rebagliati Martins

POSTER 53

SEGURIDAD Y EFICACIA DEL USO DE PRÓTESIS METÁLICAS AUTOEXPANDIBLES EN EL MANEJO DE ESTENOSIS MALIGNAS DE LA VÍA BILIAR IRRESECABLES.

Dra. Nadia Malpartida Beraún – Hospital Nacional Edgardo Rebagliati Martins

POSTER 54

ENTEROPATÍA SEVERA SPRUE-LIKE INDUCIDA POR LOSARTAN: REPORTE DE UN CASO.

Dr. Jorge Espinoza Ríos – Hospital Nacional Cayetano Heredia

POSTER 55

BIOPRÓTESIS EN ESTENOSIS ESOFÁGICA BENIGNA REFRACTARIA A DILATACIÓN ENDOSCÓPICA.

D. Luis Cervera – Hospital Edgardo Rabagliati Martins

POSTER 56

EXPERIENCIA CLÍNICA DE POEM EN ACALASIA: SERIE DE 26 casos

Dr. Luygy Zavaleta – Hospital Edgardo Rebagliati Martins

POSTER 57

CANULACIÓN BILIAR DIFÍCIL: PRECORTE TIPO FISTULOTOMIA PARA EVITAR LA PANCREATITIS POST COLANGIOPANCREATOGAFÍA RETROGRADA ENDOSCÓPICA (CPRE). UN ANÁLISIS RETROSPECTIVO.

Dr. Miguel Chávez Rosell – Hospital Nacional Arzobispo Loayza

POSTER 58

METÁSTASIS DE CARCINOMA DE CÉLULAS RENALES A INTESTINO DELGADO COMO CAUSA DE SANGRADO.

Dra. Elizabeth Ayala – Hospital Nacional Edgardo Rebagliati Martins

POSTER 59

MANEJO DE LA COLESTASIS EXTRAHEPÁTICA MEDIANTE CPRE EN EL SERVICIO DE GASTROENTEROLOGÍA DEL HOSPITAL NACIONAL ARZOBISPO LOAYZA Junio 2016 – Junio 2018

Dra. Gloria Vargas – Hospital Arzobispo Loayza

POSTER 60

TRATAMIENTO ENDOSCÓPICO CON PRÓTESIS MÉTALICA AUTOEXPANDIBLES EN LAS PERFORACIONES DEL TRACTO GASTROINTESTINAL SECUNDARIAS A DILATACIÓN ENDOSCÓPICA.

Dra. Irene Cárdenas – Hospital Nacional Edgardo Rebagliati Martins

POSTER 61

YEYUNITIS ULCERATIVA COMO COMPLICACIÓN DE LA ENFERMEDAD CELIACA.

Dra. Jacqueline Abad Núñez – Hospital Nacional Edgardo Rabagliati Martins

POSTER 62

CARIOCARCINOMA GÁSTRICO PRIMARIO: REPORTE DE CASO

Dr. Fernando Barreda Bolaños – Instituto Nacional de Enfermedades Neoplásicas

POSTER 63

CARACTERÍSTICAS CLÍNICO EPIDEMIOLÓGICAS DE LA PANCREATITIS AGUDA EN EL SERVICIO DE HOSPITALIZACIÓN DE GASTROENTEROLOGÍA DE UN HOSPITAL DE REFERENCIA.

Dra. Lizeth Béjar – Hospital Nacional Daniel Alcides Carrión

POSTER 64

ESOFAGITIS NECROTIZANTE: REPORTE DE UN CASO

Dra. Edith Villafuerte – Hospital Nacional Guillermo Almenara Irigoyen

POSTER 65

PREVALENCIA DE ANEMIA EN EL SERVICIO DE GASTROENTEROLOGÍA DEL HNGAI

Dra. Edith Villafuerte - Hospital Nacional Guillermo Almenara Irigoyen

POSTER 66

LINFOMA/LEUCEMIA COMO CAUSA DE HEMORRAGIA DIGESTIVA ALTA: REPORTE DE UN CASO.

Dra. Edith Villafuerte - Hospital Nacional Guillermo Almenara Irigoyen

POSTER 67

MANEJO EXITOSO DE ENFERMEDAD DE CROHN FISTULIZANTE CON CIRUGÍA Y TERAPIA BOLÓGICA BASADA EN OBJETIVOS TERAPÉUTICOS.

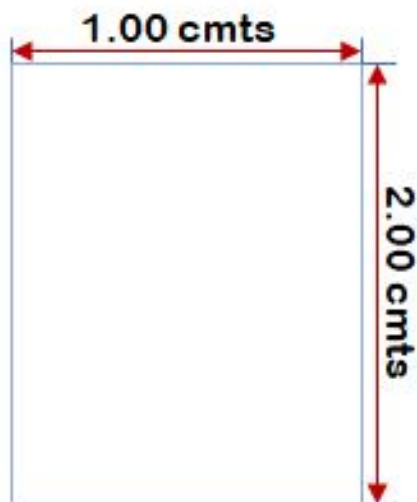
Dr. Mitzy Jaramillo – Hospital Nacional Edgardo Rabagliati Martins

POSTER 68

PRIMER Z-POEM EN DIVERTÍCULO DE ZENKER GIGANTE

Dra. Nadia Malpartida Beraúm – Hospital Nacional Edgardo Rabagliati Martins

POSTERS: Las medidas deben ser de:



2.00 mts. de alto y 1.00 de ancho (como máximo)