

SESIÓN DE POSTERS

JUEVES 18 DE OCTUBRE

GRAND SALÓN 1

HORA

07:00 – 09:00 Colocación de Posters

09:00 – 12:30 Exhibición

12:30 – 15:00 EVALUACIÓN POR EL JURADO

15:00 – 18:00 Exhibición

18:00 – 19:00 Retiro de Posters

POSTER 1

APENDAGITIS EN EL DIAGNÓSTICO DIFERENCIAL DEL DOLOR ABDOMINAL AGUDO EN FOSA ILIACA IZQUIERDA

Dra. Elizabeth Ayala – Hospital Nacional Edgardo Rebagliati Martins

POSTER 2

DIVERTÍCULOS DE INTESTINO DELGADO COMO CAUSA DE HEMORRAGIA DIGESTIVA MEDIA

Dra. Elizabeth Ayala – Hospital Nacional Edgardo Rebagliati Martins

POSTER 3

UNA LESIÓN VASCULAR DE ASPECTO NO VASCULAR: HEMANGIOMA CAVERNOSO DE ÍLEON CON PRESENTACIÓN DE HEMORRAGIA DIGESTIVA

Dra. Elizabeth Ayala – Hospital Nacional Edgardo Rebagliati Martins

POSTER 4

EXPLORANDO UN DIVERTÍCULO DE MECKEL CON PRESENTACIÓN DE HEMORRAGIA DIGESTIVA

Dra. Elizabeth Ayala – Hospital Nacional Edgardo Rebagliati Martins

POSTER 5

MEJORA EN EL ACERCAMIENTO AL INTESTINO DELGADO: TUMOR NEUROENDOCRINO DE ILEON QUE DEBUTA CON HEMORRAGIA DIGESTIVA

Dra. Elizabeth Ayala – Hospital Nacional Edgardo Rebagliati Martins

POSTER 6

CARACTERÍSTICAS CLÍNICAS Y ENDOCÓPICAS DEL COMPROMISO GASTROINTESTINAL EN PACIENTES CON SARCOMA DE KAPOSÍ CUTÁNEO

Dr. Josué Aliaga – Hospital Nacional Cayetano Heredia

POSTER 7

COMPARACIÓN DE PREVALENCIA DE INFECCIÓN POR HELICOBACTER PYLORI EN PACIENTES CON DISPEPSIA ENTRE DOS INSTITUCIONES DE DIFERENTES ESTRATOS SOCIO-ECONÓMICOS.

Dr. Josué Aliaga – Hospital Nacional Cayetano Heredia

POSTER 8

HEPATITIS ALCOHOLICA: REPORTE DE UN CASO Y REVISIÓN DE LITERATURA

Dra. Fiorella Miranda Villa – Hospital Nacional Santa Rosa

POSTER 9

NEOPLASIA MUCINOSA INTRADUCTAL PANCREATICA ASOCIADO A PÁNCREAS DIVISUM: REPORTE DE UN CASO Y REVISIÓN DE LITERATURA

Dra. Fiorella Miranda Villa – Hospital Nacional Santa Rosa

POSTER 10

EXPERIENCIA INICIAL DE BIOPSIA ASPIRACIÓN CON AGUA FINA POR ECOENDOSCOPIA EN HOSPITAL HIPOLITO UNANUE

Dra. Isabel Veramendi Schult – Hospital Nacional Hipólito Unanue

POSTER 11

METÁSTASIS HEPÁTICA MÚLTIPLE DE UN CARNOIDE RECTAL: REPORTE DE UN CASO

Dra. Korina Liliana Vela Barja - Hospital Nacional Hipólito Unanue

POSTER 12

PÓLIPO FIBROIDE INFLAMATORIO GÁSTRICO COMO CAUSA DE HEMORRAGIA DIGESTIVA ALTA: REPORTE DE UN CASO

Dra. Korina Liliana Vela Barja - Hospital Nacional Hipólito Unanue

POSTER 13

TBC PANCREATICA: REPORTE DE UN CASO

Dra. Karla Aquino - Hospital Nacional Hipólito Unanue

POSTER 14

LINFANGIOMA QUÍSTICO DE RECTO-SIGMOIDES EN UN HOSPITAL PÚBLICO DE LIMA-PERÚ: REPORTE DE UN CASO

Dr. Walter Zagaceta Torres – Hospital Nacional Arzobispo Loayza

POSTER 15

COMPLICACIONES POR ESTRONGILOIDIASIS INTESTINAL: REPORTE DE 3 CAOS EN UN HOSPITAL PÚBLICO DE LIMA-PERÚ

Dr. Walter Zagaceta Torres – Hospital Nacional Arzobispo Loayza

POSTER 16

PANCREATITIS AUTOINMUNE: MASA FOCAL QUE IMITA UN CÁNCER DE PÁNCREAS

Dra. Sharon Zuleim Aldave Chirinos - Hospital Nacional Hipólito Unanue

POSTER 17

TUMOR DE FRANTZ: PRESENTACIÓN INUSUAL CON METÁSTASIS HEPÁTICA E HIPERTENSIÓN PORTAL SEGMENTARIA

Dra. Sharon Zuleim Aldave Chirinos - Hospital Nacional Hipólito Unanue

POSTER 18

QUISTE DE COLÉDOCO - TODANI Iva: REPORTE DE UN CASO

Dra. Fiorella Siduith Sayajo Mendoza – Hospital Nacional Guillermo Almenara Irigoyen

POSTER 19

HEMORRAGIA DE ORIGEN OSCURO EN PACIENTE CON HIPERTENSIÓN PORTAL NO CIRRÓTICA: REPORTE DE UN CASO

Dra. Fiorella Siduith Sayajo Mendoza – Hospital Nacional Guillermo Almenara Irigoyen

POSTER 20

COMPARACIÓN DE DOS PREPARACIONES INTESTINALES DE BAJO VOLUMEN PARA REALIZACIÓN DE COLONOSCOPIA EN UN CENTRO DE TERCER NIVEL.

Dr. Hugo Cedrón Cheng – Clínica Anglo Americana

POSTER 21

DIETA LIQUIDA VERSUS DIETA BAJA EN RESIDUOS PARA UNA ADECUADA LIMPIEZA COLÓNICA PREVIA A LA COLONOSCOPIA

Dr. Hugo Cedrón Cheng – Clínica Anglo Americana

POSTER 22

PANCREATITIS AUTOINMUNE: “LA GRAN SIMULADORA”: REPORTE DE CASO

Dr. Ítalo Landeo Aliaga – Hospital Nacional Guillermo Almenara Irigoyen

POSTER 23

CARCINOMA NEUROENDOCRINO GÁSTRICO: INUSUAL PRESENTACIÓN

Dr. Walter Malpartida

POSTER 24

MANEJO NO QUIRÚRGICO DE LAS ESTENOSIS AORECTALES EN EL CENTRO DE ENDOSCOPIA DIGESTIVA DEL HOSPITAL NACIONAL ARZOBISPO LOAYZA-LIMA

Dra. Gloria Vargas Cárdenas - Hospital Nacional Arzobispo Loayza

POSTER 25

SEGURIDAD Y EFICACIA EN LA ADMINISTRACIÓN DE PROPOFOL PARA PROCEDIMIENTOS ENDOSCÓPICOS EN UNA CLÍNICA PRIVADA EN LIMA-PERÚ

Dr. Eduar Bravo Paredes – Hospital Nacional Cayetano Heredia

POSTER 26

PROPOFOL Y SU UTILIDAD EN LA SEDACIÓN PARA LA REALIZACIÓN DE LA CONLANGIOPANCREATOGRAFIA RETROGRADA ENDOSCÓPICA: UN ESTUDIO PROSPECTIVO.

Dr. Eduar Bravo Paredes – Hospital Nacional Cayetano Heredia

POSTER 27

EXPERIENCIA A CUATRO AÑOS DEL INICIO DE LA DISECCIÓN ENDOSCÓPICA SUBMUCOSA EN EL HOSPITAL NACIONAL CAYETANO HEREDIA

Dr. Eduar Bravo Paredes – Hospital Nacional Cayetano Heredia

POSTER 28

REPORTE PRELIMINAR: INDICADORES DE CALIDAD DE COLONOSCOPIAS DE PRIMER CRIBADO DE CÁNCER COLORECTAL (CCR) EN PACIENTES MAYORES DE 5 AÑOS EN UNA CLÍNICA PRIVADA DE LIMA ENTRE NOVIEMBRE 2017 A SEPTIEMBRE 2018.

Dr. Gunther Paul Poppele Molina – Clínica Anglo Americana

POSTER 29

TÉCNICAS DE BIOPSIA EN LAS LESIONES SUBEPITELIALES

Dr. Álvaro Bellido Caparó - Clínica Anglo Americana

POSTER 30

FACTORES ASOCIADOS A MORTALIDAD Y SEVERIDAD EN PACIENTES CON HEMORRAGIA DIGESTIVA BAJA EN UN HOSPITAL DE TERCER NIVEL.

Dr. Álvaro Bellido Caparó - Clínica Anglo Americana

POSTER 31

EXPERIENCIA INICIAL DEL USO DE AGENTE HEMOSTÁTICO-ENDOCLOT EN HEMORRAGIA DIGESTIVA ALTA NO VARICEAL. HOSPITAL MARIA AUXILIADORA.

Dra. Vanía Arca Gutiérrez – Hospital Nacional María Auxiliadora

POSTER 32

SANGRADO DE INTESTINO MEDIO COMO PRESENTACIÓN DE LINFOMA DIFUSO DE CELULAS GRANDES B DE ILEÓN EN PACIENTE INMUNOCOMPROMETIDO. A PROPOSITO DE UN CASO

Dra. Rossana Franco Vásquez - Hospital Nacional María Auxiliadora

POSTER 33

VÁRICES DE CUERPO GÁTRICO AISLADAS SECUNDARIAS A HIPERTENSIÓN PORTAL SINIESTRA EN PACIENTE CON TROMBOSIS VENOSA ESPLÁNICA Y MIELOFIBROSIS: REPORTE DE UN CASO.

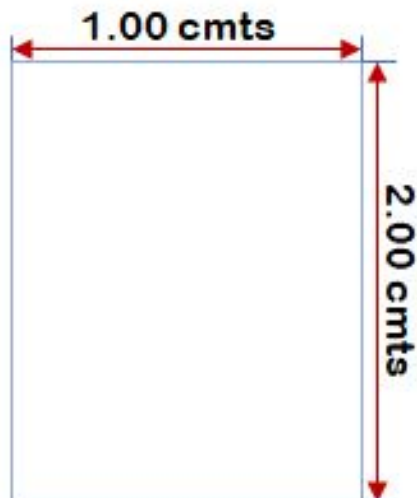
Dra. María Grazia Venturelli - Hospital Nacional Guillermo Almenara Irigoyen

POSTER 34

PLASMOCITOMA PRIMARIO GASTRO-DUODENAL: CAUSA RARA DE HEMORRAGIA GASTROINTESTINAL

Dra. María Grazia Venturelli - Hospital Nacional Guillermo Almenara Irigoyen

POSTERS: Las medidas deben ser de:



2.00 mts. de alto y 1.00 de ancho (como máximo)

